Director de Serviço: Prof. Dr. Filipe Caseiro Alves

Achados Imagiológicos Tomodensitométricos no Trauma Abdominal

Luísa Costa Andrade

21 de Outubro de 2013

POLITRAUMA

- Responsável por 10% das mortes / ano
- 3ª causa de morte em todo o mundo (patologia vascular e neoplásica)
- Principal causa de morte até aos 45 anos
- Impacto na qualidade de vida
- Lesão abdominal – 19-43% dos doentes politraumatizados

TRAUMA ABDOMINAL CONTUSO / FECHADO

- Frequência > 10x relativamente ao trauma abdominal penetrante

- Acidentes de viação (75%)
- "Pancada no abdómen" (15%)
- Queda de altura (6-9%)
- Outros: acidentes domésticos, violência

MECANISMO DA LESÃO

Compressão

Desaceleração

ABORDAGEM DIAGNÓSTICA

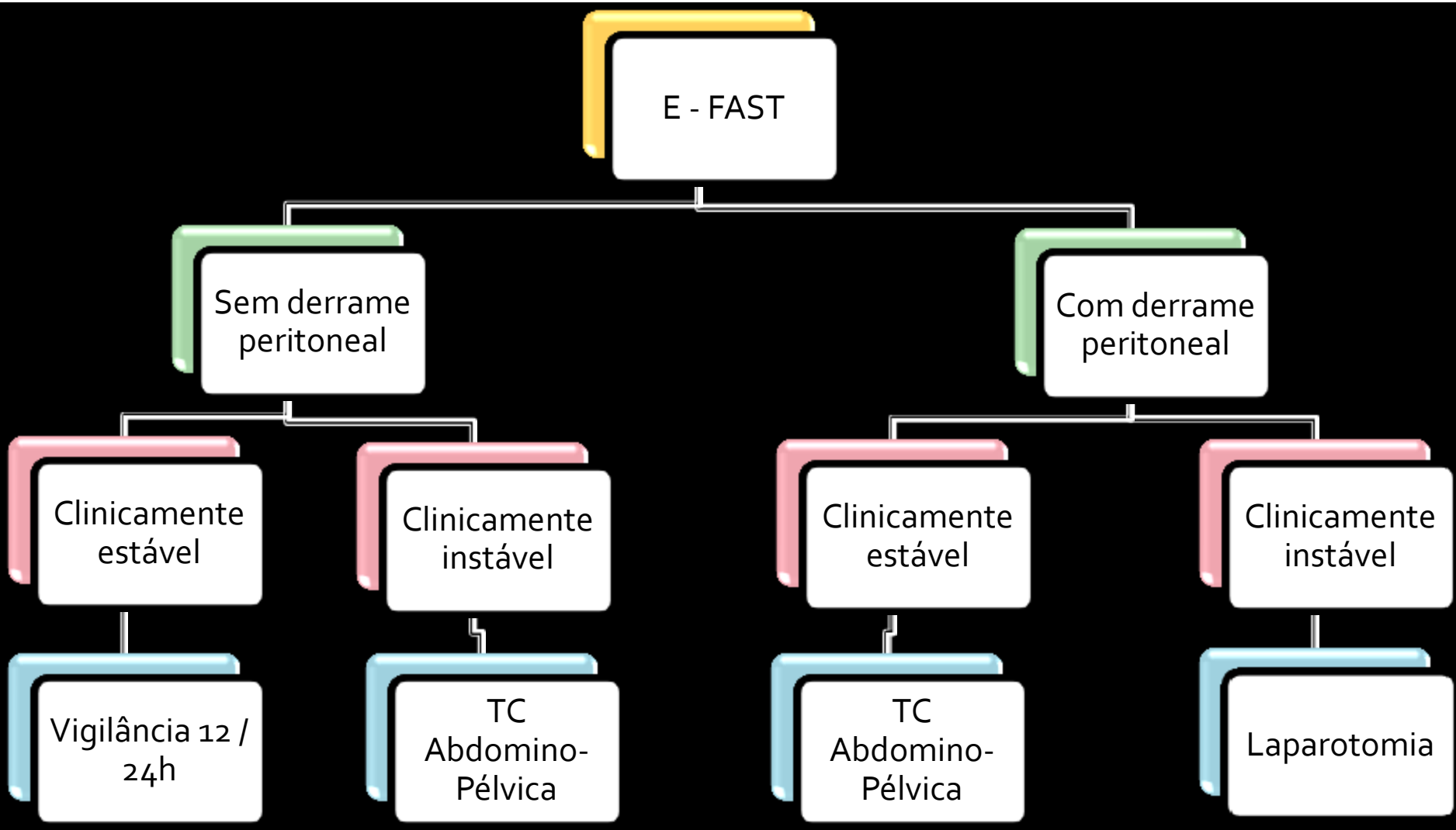

PROTOCOLO MDCT

CONTRASTE IV

- 100-150 ml contraste iodado (concentração 350mg /ml)
- Flush SF 30-70ml
- Taxa 3-5ml/s
- Acesso 18-20G numa veia periférica de grande calibre
- ☒ contraste oral – apenas se forte suspeita de lesão intestinal

PROTOCOLO MDCT

AQUISIÇÃO

- Estudo sem contraste
- Fase Arterial – 25-30s – se trauma grave = detecção de lesões vasculares dos órgãos sólidos
- Fase Portal – 65-80s após o início da administração de civ
- Fase Tardia – 5-10min (se suspeita ou confirmação de lesão na fase portal) - ⇧ S detecção de lesões do trato urinário e caracterização lesão órgãos sólidos
- TC cistografia – instilação de 300-400ml de solução constituída de contraste iodado (40ml) + SF (360ml) através de sonda de Folley – se suspeita de rotura vesical

Derrame Peritoneal e HEMOPERITONEU

0-20 UH	• Hemoperitneu em doente com anemia pré-existente • Ascite pré-existente • Bile • Urina • Fluído digestivo
30-45 UH	• Sangue não coagulado (HEMORRAGIA HIPERAGUDA)
45-70 UH	• Sangue coagulado / coágulo sentinela / hematoma (HEMORRAGIA AGUDA / SUBAGUDA)
> 100 UH	• Extravasamento de contraste (vascular ou urinário)

Derrame Peritoneal e HEMOPERITONEU

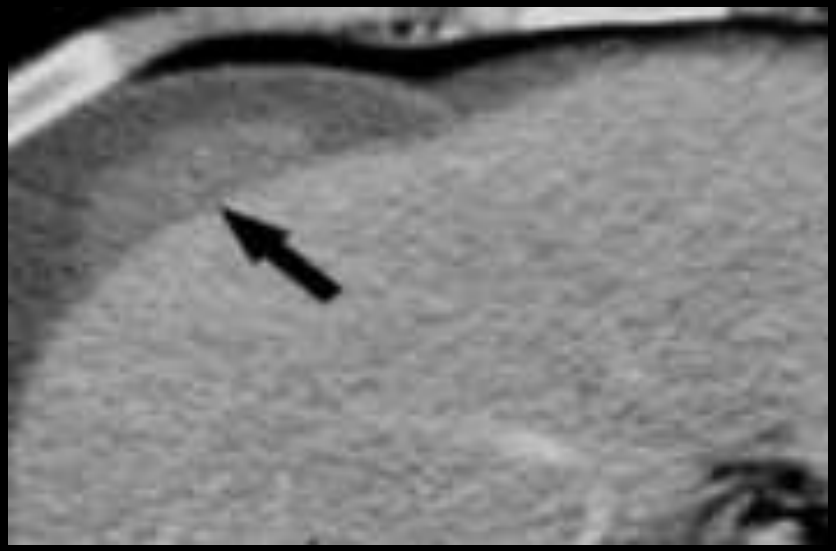

Sinal do coágulo sentinela

Sinal indirecto de lesão do órgão adjacente

Orwig et al. Sinal do coágulo sentinela presente em 84% das lesões viscerais (3 casos falso-positivos)
Em 86% dos casos foi identificada a lesão do órgão mas em 14% dos casos o coágulo sentinela foi a única pista para a fonte de hemorragia

Derrame Peritoneal e HEMOPERITONEU

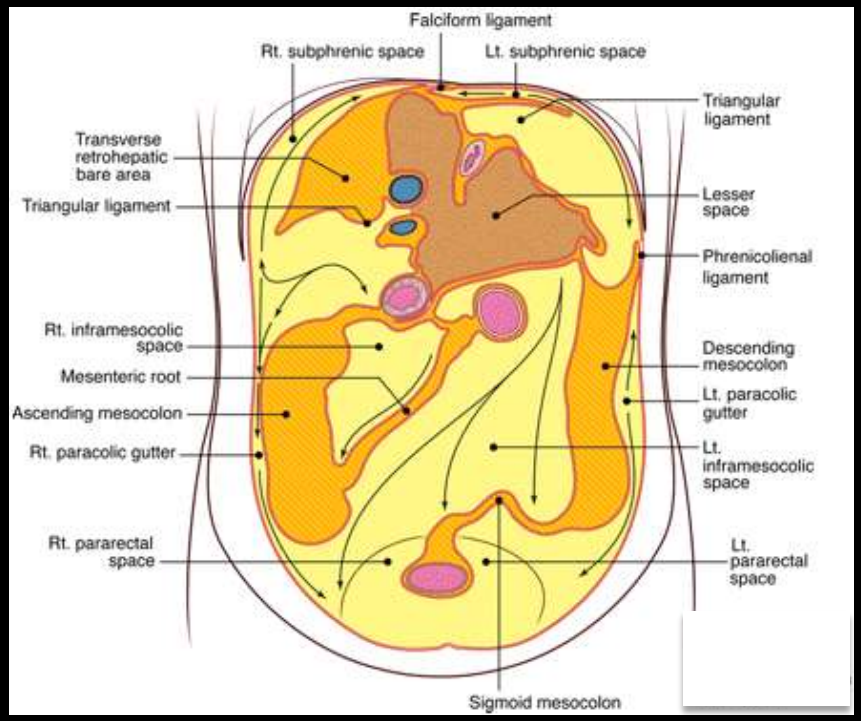

A existência de hemorragia activa e a taxa de fluxo da hemorragia são factores prognósticos mais importantes que a quantidade de volume do hemoperitoneu

Estimar volume de hemoperitoneu – análise semi-quantitativa:

- Contar o nº de compartimentos envolvidos (espaço de Morrison, espaço peri-hepático e peri-esplénico, goteiras parieto-cólicas, saco de Douglas ou recto-vesical.

Hemoperitoneu ligeiro: 1 compartimento ~ 100-200ml
Hemoperitoneu moderado: 2 compartimentos ~250-500ml
Hemoperitoneu volumoso > 2 compartimentos > 500ml

ÓRGÃOS PARENQUIMATOSOS

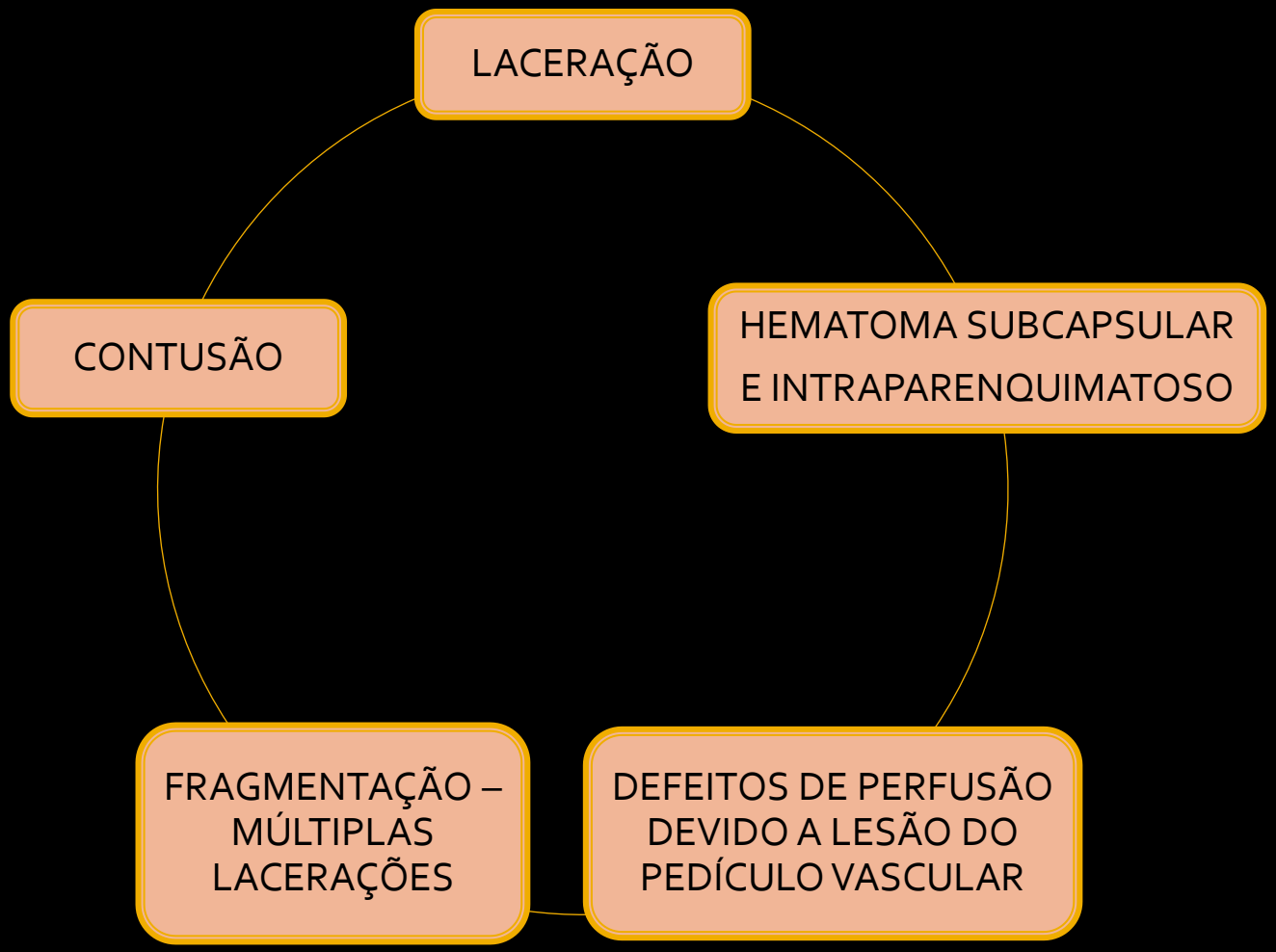

LESÃO ESPLÉNICA

- O baço é o órgão + frequentemente lesado
- 40% das lesões traumáticas abdominais
- Associado a fractura dos arcos costais esquerdos
- Crucial preservação do órgão! --- evitar esplenectomia – alternativas: ressecção subtotal, esplenorrafia, embolização endovascular
- Tratamento não cirúrgico – taxa de sucesso: 80-90%

Escala AAST – Lesões Esplénicas

www.aast.org

Injury Scoring Scale

Grade*	Injury type	Description of injury
I	Hematoma	Subcapsular, <10% surface area
	Laceration	Capsular tear, <1cm parenchymal depth
II	Hematoma	Subcapsular, 10%-50% surface area intraparenchymal, <5 cm in diameter
	Laceration	Capsular tear, 1-3cm parenchymal depth that does not involve a trabecular vessel
III	Hematoma	Subcapsular, >50% surface area or expanding; ruptured subcapsular or parecymal hematoma; intraparenchymal hematoma ≥ 5 cm or expanding
	Laceration	>3 cm parenchymal depth or involving trabecular vessels
IV	Laceration	Laceration involving segmental or hilar vessels producing major devascularization (>25% of spleen)
V	Laceration	Completely shattered spleen
	Vascular	Hilar vascular injury with devascularizes spleen

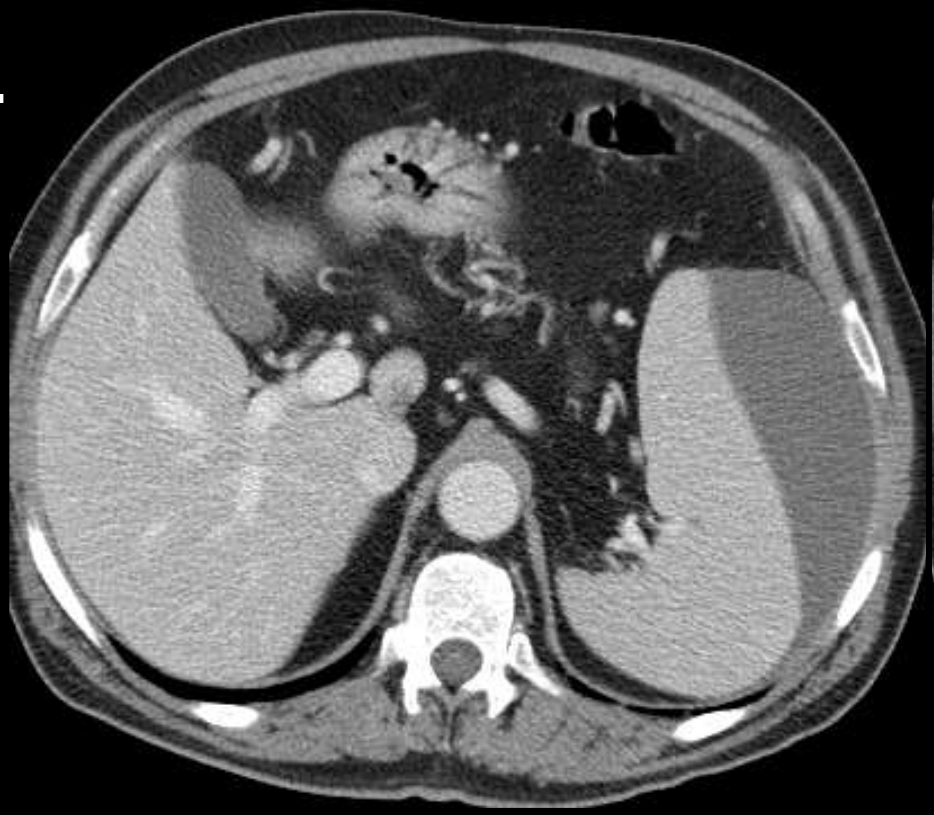

Hematoma subcapsular
(grau II)

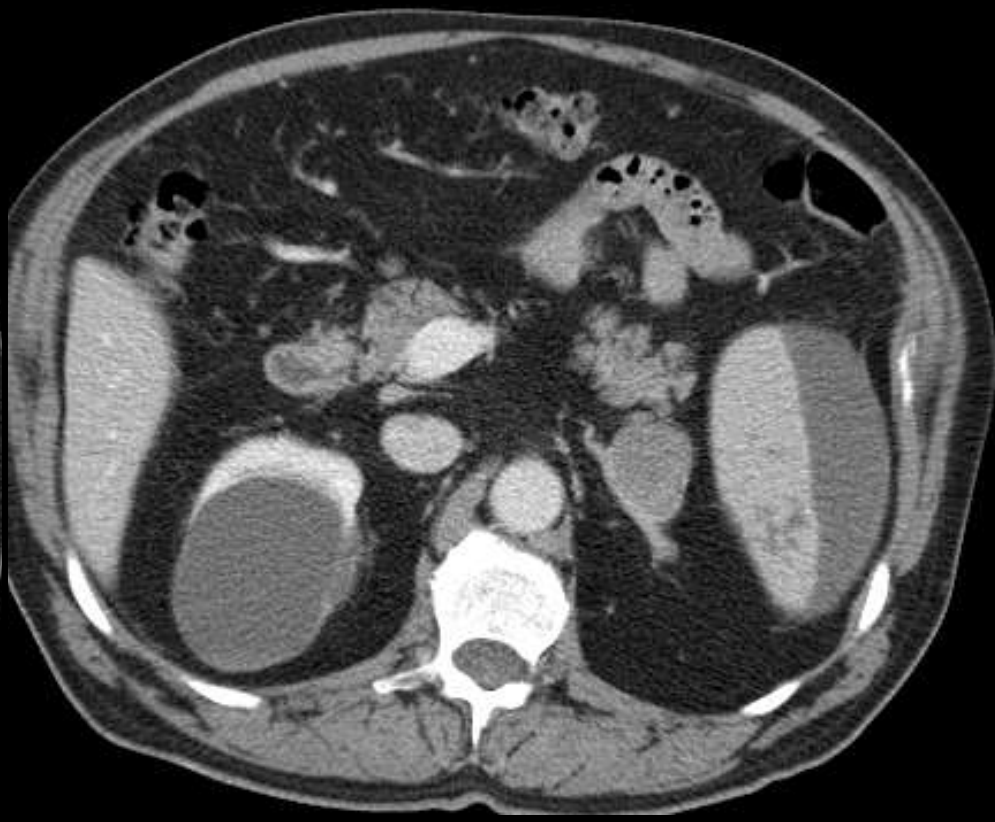

Hematoma subcapsular
+ Laceração
(grau II)

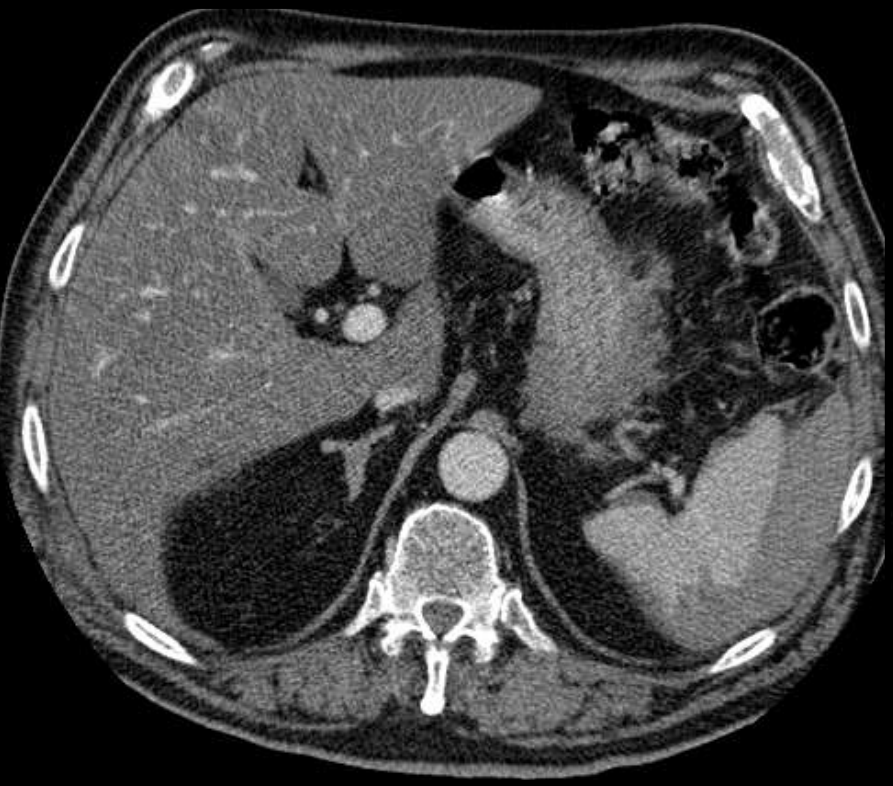

Hematoma subcapsular +
Laceração
(grau II)

Laceração
(grau III)

Múltiplas lacerações
(grau III)

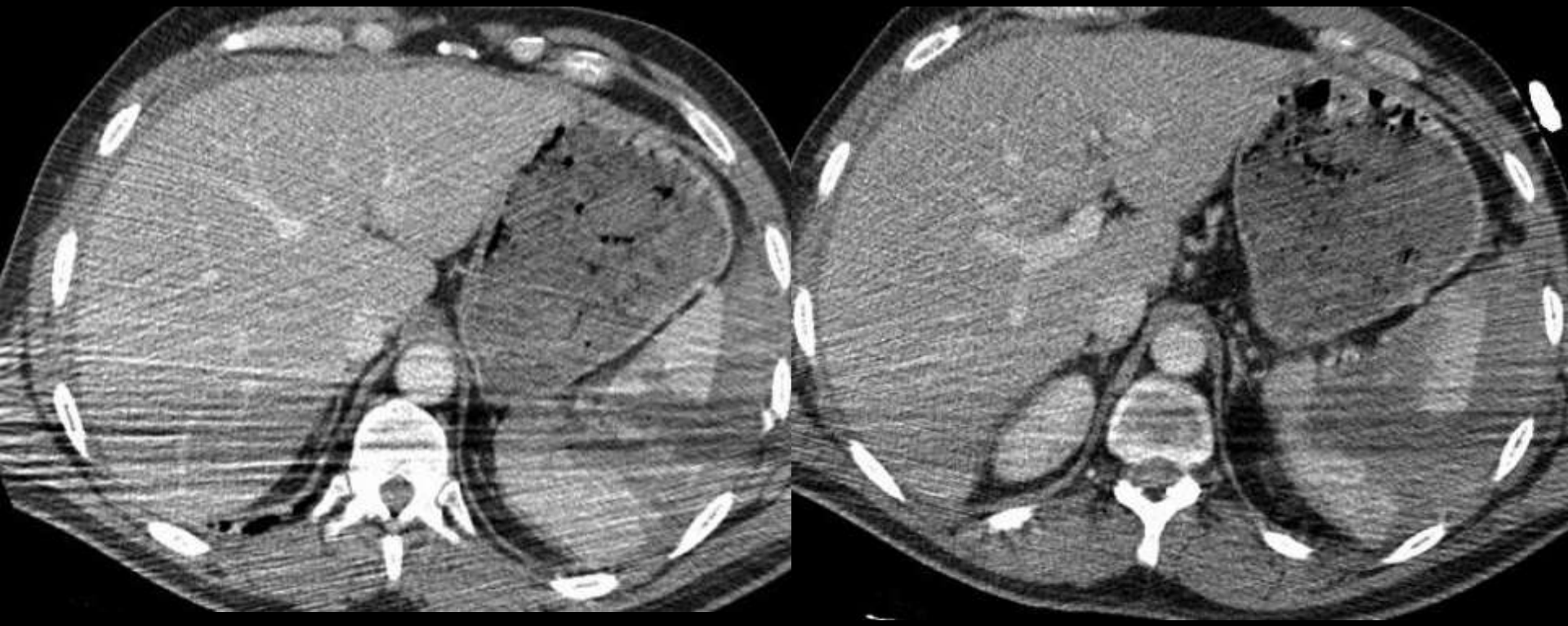

Lacerações grau IV – Desvascularização de + 25% do baço

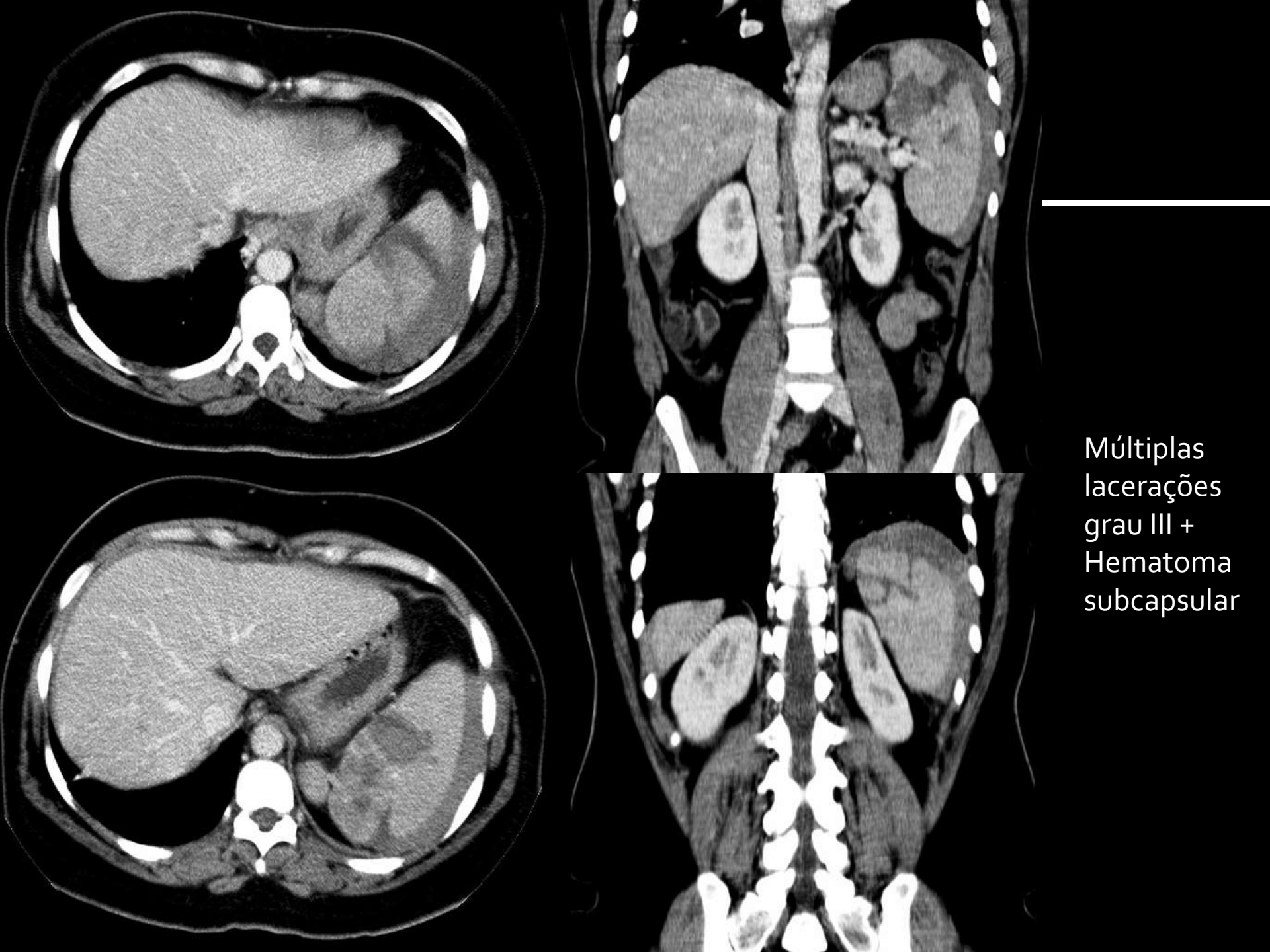

Múltiplas lacerações grau III + Hematoma subcapsular

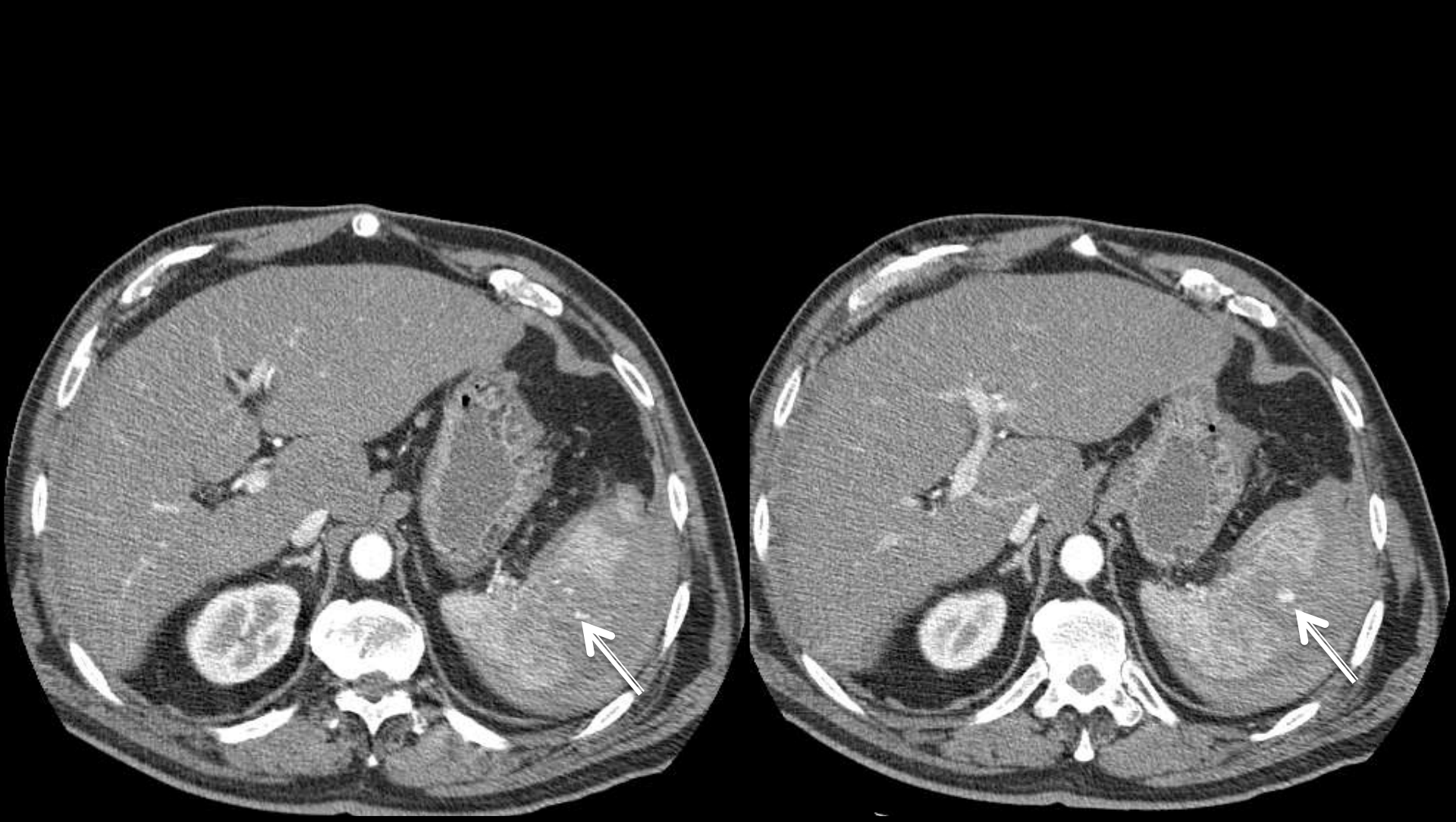

Hematoma subcapsular e múltiplas lacerações do parênquima esplénico com hemorragia activa

Transecção hilar (grau V) – desvascularização do baço

Hematoma subcapsular e múltiplas lacerações do parênquima esplénico com hemorragia activa

LESÃO HEPÁTICA

- O fígado é o 2º órgão + afectado
- 70-90% são lesões minor
- Lobo direito >> lobo esquerdo – 3:1
- ++ segmentos posteriores (fixos pelos ligamentos coronários)
- Tratamento conservador

LESÃO HEPÁTICA

Lesões associadas:

- 2/3 hemoperitoneu
- 45% lesão esplénica associada
- 1/3 fracturas arcos costais
- Lesão pancreática ou duodenal
- Lesão biliar: hemobilia, biloma, ascite biliar

Ecografia S apenas para lesões > grau 3

↓

TC

Achados imagiológicos com impacto na orientação e tratamento

- Número de segmentos hepáticos envolvidos pelas lacerações (> 3 significativo)
- Localização central ou subcapsular das áreas de contusão e lacerações
- Extensão das lesões para a *porta hepatis* e fossa vesicular
- Volume de hemoperitoneu
- Lesões vasculares com hemorragia activa / coágulo sentinela

Escala AAST – Lesões Hepáticas

Grade*	Type of Injury	Description of injury
I	Hematoma	Subcapsular, <10% surface area
	Laceration	Capsular tear, <1cm parenchymal depth
II	Hematoma	Subcapsular, 10% to 50% surface area intraparenchymal <10 cm in diameter
	Laceration	Capsular tear 1-3 parenchymal depth, <10 cm in length
III	Hematoma	Subcapsular, >50% surface area of ruptured subcapsular or parenchymal hematoma; intraparenchymal hematoma > 10 cm or expanding
	Laceration	>3 cm parenchymal depth
IV	Laceration	Parenchymal disruption involving 25% to 75% hepatic lobe or 1-3 Couinaud's segments
V	Laceration	Parenchymal disruption involving >75% of hepatic lobe or >3 Couinaud's segments within a single lobe
	Vascular	Juxtahepatic venous injuries; ie, retrohepatic vena cava/central major hepatic veins
VI	Vascular	Hepatic avulsion

Indicações para tratamento endovascular / cirúrgico no trauma hepático

- Choque com hemorragia activa para a cavidade peritoneal
- Extensão das lesões às veias hepáticas --- Hemorragia venosa activa
- Trauma da vesícula biliar
- Coleperitoneu (= ascite biliar)
- Cirurgia abdominal necessária por outras causas

Laceração (grau II)

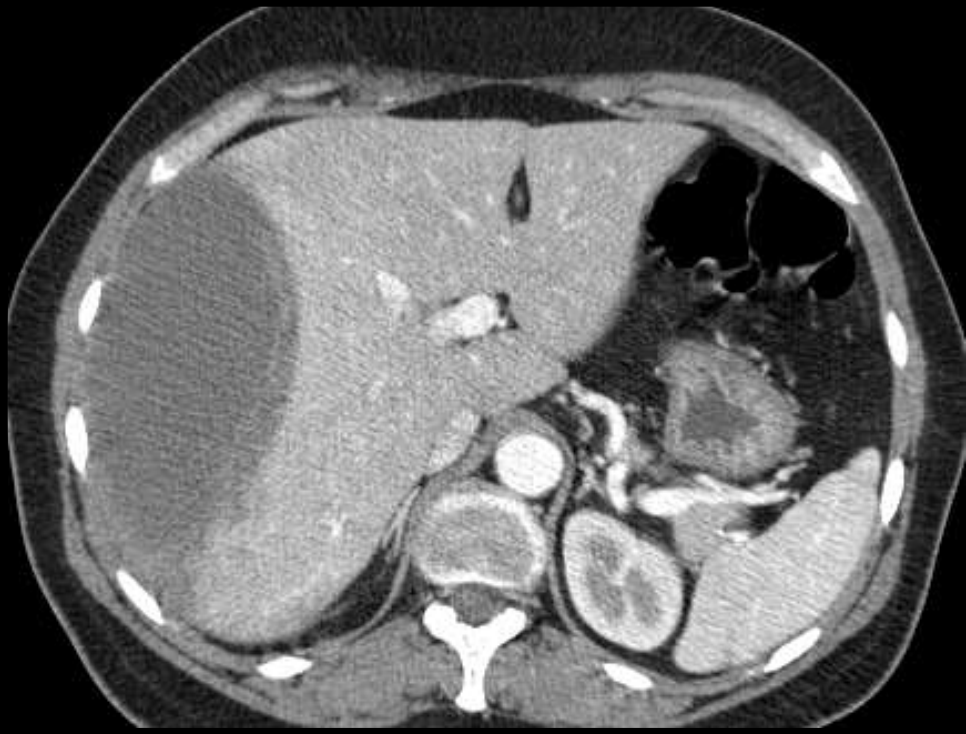

Hematoma subcapsular (grau II / III)

Laceração e hematoma intraparenquimatoso (grau III)

Múltiplas lacerações (grau III)

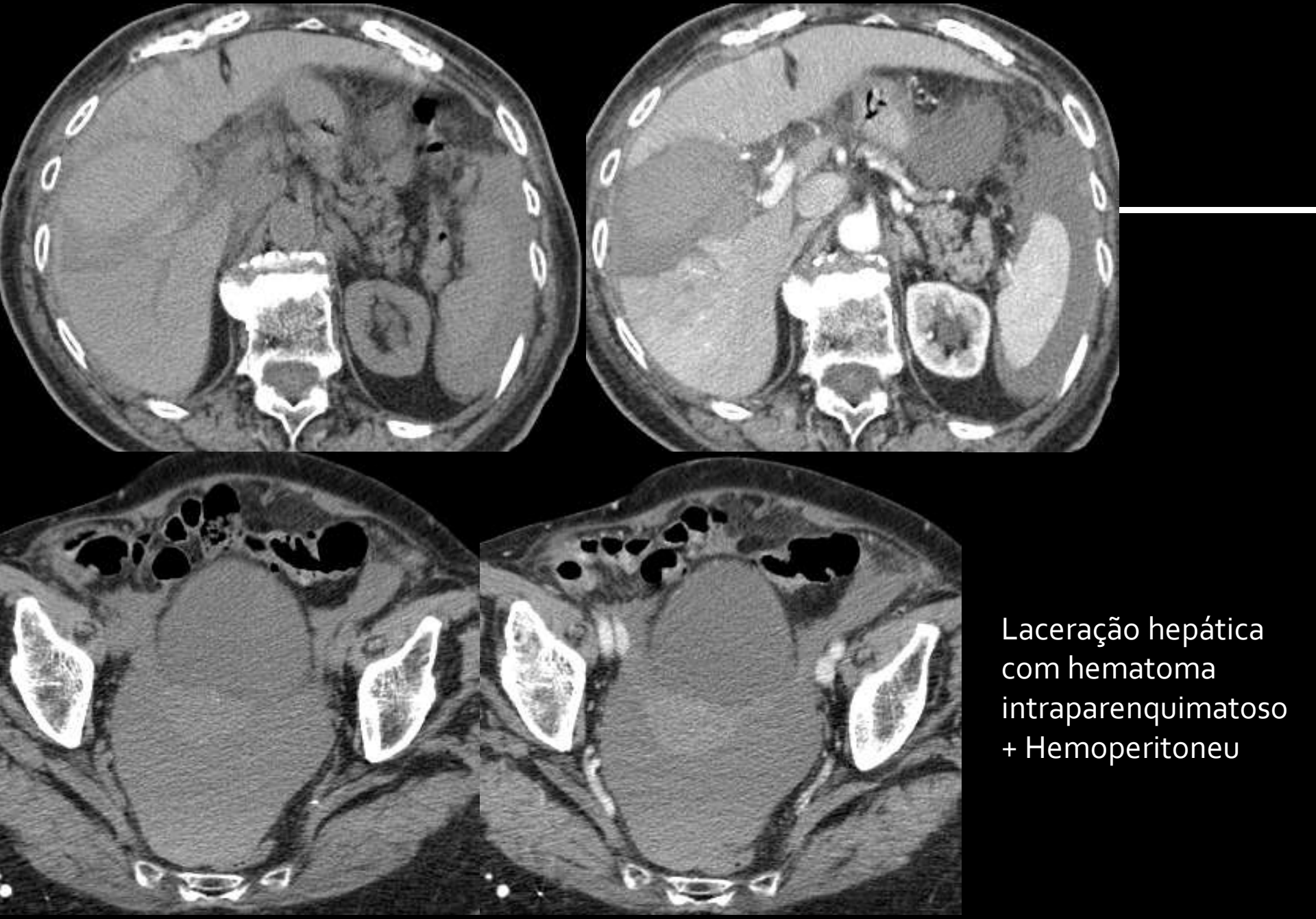

Laceração hepática com hematoma intraparenquimatoso + Hemoperitoneu

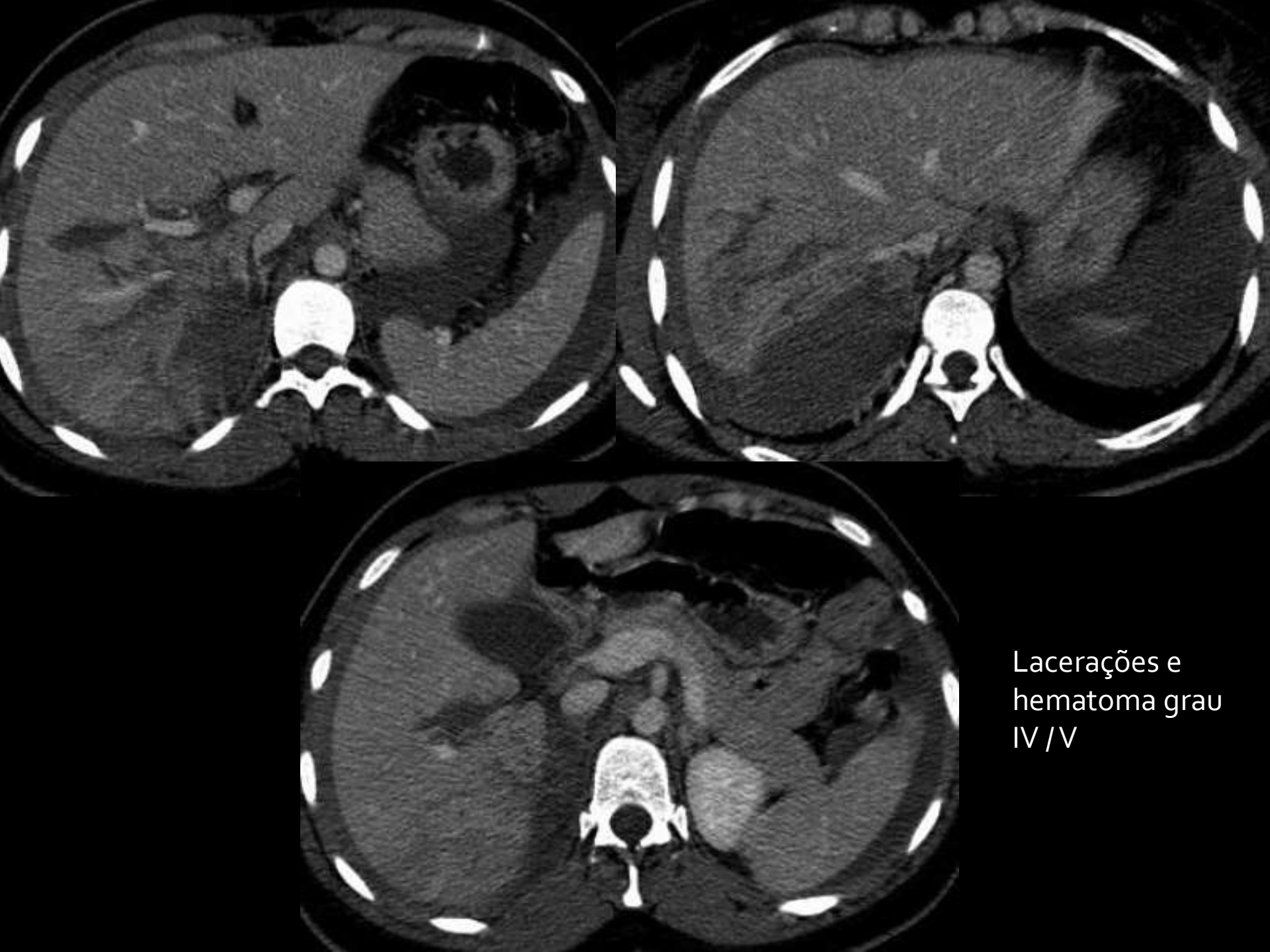

Lacerações e hematoma grau IV / V

Edema periportal

- Hipodensidades periportais paralelas aos ramos porta

- Causas:

- Difusão de hemorragia intra-parenquimatosa
- Linfedema - dilatação dos vasos linfáticos periportais
- Dissecção vascular ou dos ductos biliares

Complicações

- Disrupções das vias biliares só são reconhecidas mais tardiamente = colecções intra ou extra-hepática de bile (Biloma)
- Hemorragia tardia
- Hemobilia
- Enfarte hepático
- Abcessos hepáticos
- Pseudoaneurisma
- Fístula AV

LESÃO PANCREÁTICA

- Lesão incomum
- Incidência 1,1% nos traumas penetrantes e apenas 0,2% nos TAF
- Raramente ocorre como lesão isolada (geralmente associada a lesão duodenal, lobo esquerdo do fígado e baço)
- +++ transicção cabeça /corpo e corpo do pâncreas

Escala AAST – Lesão Pancreática

Contusão, Laceração, Transecção / Fractura

Grade*	Type of Injury	Description of Injury
I	Hematoma	Minor contusion without duct injury
	Laceration	Superficial laceration without duct injury
II	Hematoma	Major contusion without duct injury or tissue loss
	Laceration	Major laceration without duct injury or tissue loss
III	Laceration	Distal transection or parenchymal injury with duct injury
IV	Laceration	Proximal? transection or parenchymal injury involving ampulla
V	Laceration	Massive disruption of pancreatic head

LESÃO PANCREÁTICA

Contusão, Laceração, Transecção / Fractura

- S = 70-95% - nas 1as 12horas a TC pode ser normal (repetir TC às 24-48horas)

Sinais Directos:

- ⇧ das dimensões
- Realce heterogéneo ou ⊘ de realce do parênquima

Sinais Indirectos:

- Densificação da gordura peri-pancreática
- Colecções líquidas peri-pancreáticas
- Derrame entre a veia esplénica e o pâncreas
- Espessamento da fáscia pararrenal anterior esquerda

LESÃO PANCREÁTICA

Contusão, Laceração, Transecção / Fractura

ENVOLVIMENTO DO DUCTO PANCREÁTICO ?

Importantes implicações no prognóstico - ⇧pseudoquisto, abcesso, fístula, sépsis

A PROFUNDIDADE DA LACERAÇÃO CORRELACIONA-SE COM A PROBABILIDADE DE LESÃO DUCTAL

Envolvimento > 50% da espessura do pâncreas = lesão ductal

Pancreatografia por RM / CPRE (colocação de stent)

Laceração pancreática na transicção da cabeça para o corpo com provável rotura do ducto pancreático

Múltiplas lacerações a nível do corpo pancreático com provável rotura do ducto pancreático principal

LESÃO INTESTINAL E DO MESENTÉRIO

- 3-7% dos casos de TAF (++ frequente nos traumas penetrantes)
- Sinais subtis
- Atraso no diagnóstico (8-12h) ⇧ risco de mortalidade por peritonite e sépsis
- Jejuno e íleo >> cólon > duodeno > estômago

Localização:

- Jejuno e íleo – próximo ao ligamento de Treitz e válvula ileo-cecal
- Cólon transverso, sigmóide e cego
- Duodeno 2ª e 3ª porção (associado a lesão da cabeça do pâncreas)

LESÃO INTESTINAL

Achados TC	Sensibilidade (%)	Especificidade (%)
Descontinuidade parietal das ansas - Perfuração	5-10	100
Contraste oral * em topografia extra-luminal	8-15	100
Pneumoperitoneu	30-60	95 *
Espessamento parietal focal das ansas	55-75	90
Realce anómalo da parede das ansas	10-15	90
Densificação da gordura mesentérica	70-77	40-90
Derrame peritoneal inter-ansas	90-100	15-25

Escala AAST – Lesão do Intestino Delgado

Grade*	Type of injury	Description of injury
I	Hematoma	Contusion or hematoma without devascularization
	Laceration	Partial thickness, no perforation
II	Laceration	Laceration <50% of circumference
III	Laceration	Laceration ≥ 50% of circumference without transection
IV	Laceration	Transection of the small bowel
V	Laceration	Transection of the small bowel with segmental tissue loss
	Vascular	Devascularized segment

Na maioria dos casos as lesões do intestino delgado associam-se a lesões do mesentério – o contrário não acontece!

LESÃO DO MESENTÉRIO

- Extravasamento activo de contraste intravenoso na cavidade peritoneal = Hemorragia activa
- Dilaceração / Rotura do mesentérico com hérnia interna
- Terminação abrupta dos vasos mesentéricos
- Hematoma mesentérico / interansas

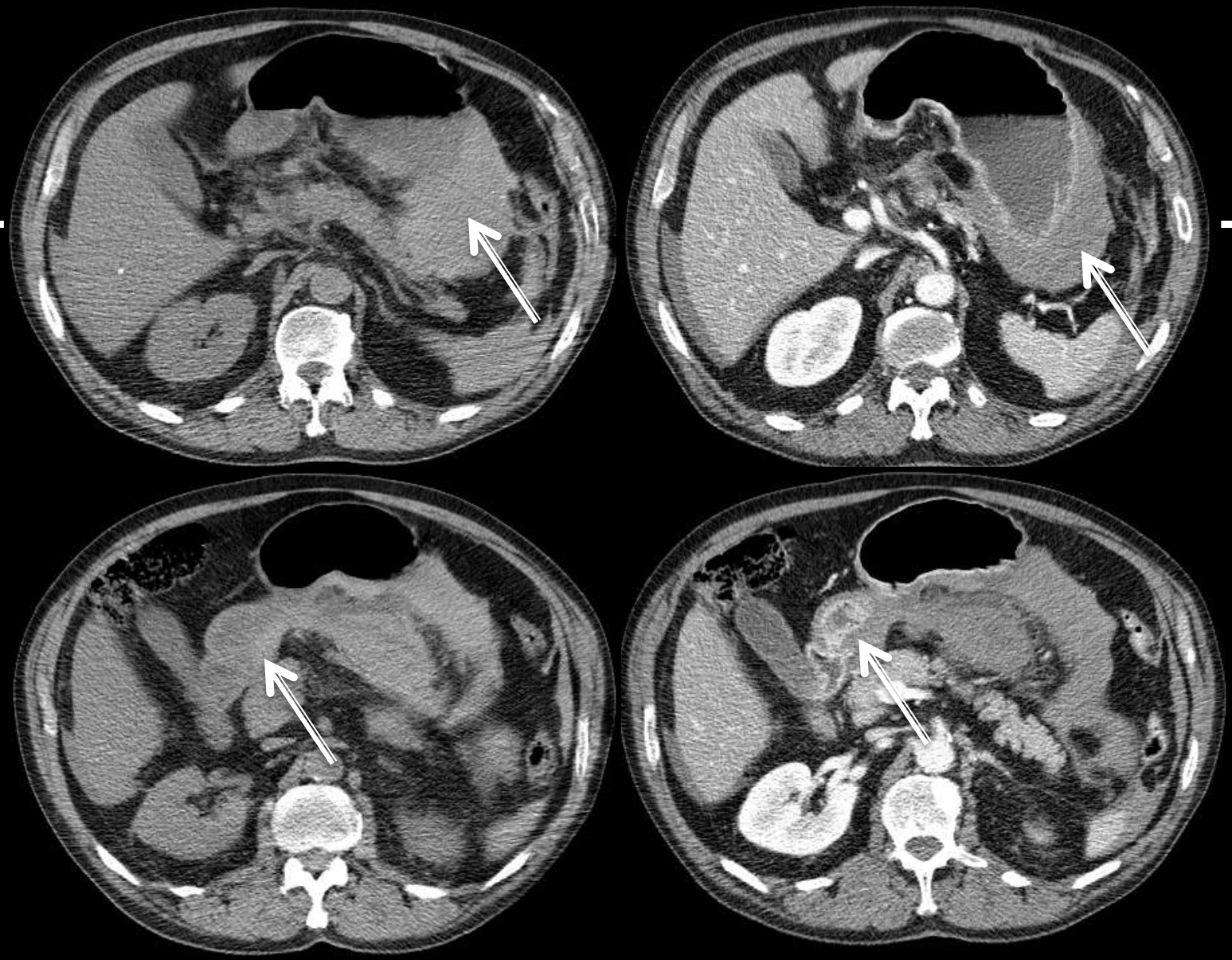

Espessamento excêntrico da parede gástrica e duodenal por hematoma intramural

Hematoma intramural do jejuno

Hematoma intramural do jejuno associado a um hematoma mesentérico e hemoperitoneu

Perfuração do jejuno associada a hematoma intramural
e pequeno derrame interansas

Espessamento Parietal das Ansas Intestinais do Contexto de Trauma

- Hematoma / contusão
- Perfuração
- Isquemia por lesão mesentérica
- Choque
- Peritonite
- Espasmo

LESÃO DAS SUPRA-RENAIS

- 2% dos casos
- Unilateral ++ SR direita
- Associada a lesão em outros órgãos
- Geralmente sem importância clínica – Resolução espontânea em < 2meses
- Tratamento cirúrgico se: hematoma de grandes dimensões com efeito compressivo na VCI ou lesão de ambas as SR com insuficiência glandular.

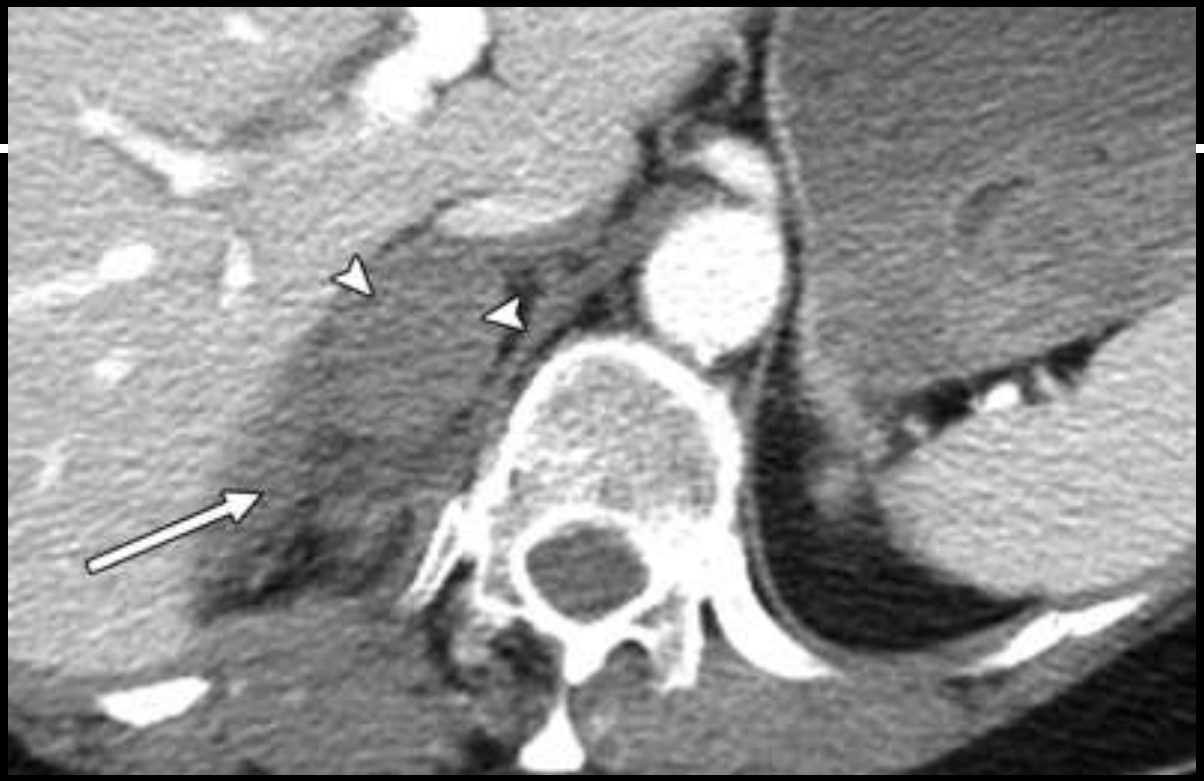

Hematoma da glândula SR direita com hemorragia envolvente

Traumatic Retroperitoneal Injuries: Review of Multidetector CT Findings. RadioGraphics October 2008

LESÃO RENAL

- 8-10% dos doentes sujeitos a TAF
- Lesão retroperitoneal mais comum
- Alterações renais pré-existentes (hidronefrose, quistos, rim em ferradura, angiolipoma, carcinoma) predispõem a lesão nos casos de trauma
- 80% das lesões renais são contusões e lacerações minor que curam espontaneamente sem complicações

LESÃO RENAL

Critérios para realização de TC

- Hematúria macroscópica
- Hematúria microscópica em doente em choque
- Equimose importante na área renal ou fractura das apófises transversas das vértebras lombares
- Mecanismo de desaceleração – risco de lesão do pedículo
- Hematúria macro ou microscópica em crianças

Não é indicação para TC: hematúria microscópica após trauma em doente estável

Escala AAST – Lesão Renal

Grade*	Type of injury	Description of injury
I	Contusion	Microscopic or gross hematuria, urologic studies normal
	Hematoma	Subcapsular, nonexpanding without parenchymal laceration
II	Hematoma	Nonexpanding perirenal hematma confirmed to renal retroperitoneum
	Laceration	<1.0 cm parenchymal depth of renal cortex without urinary extravagation
III	Laceration	<1.0 cm parenchymal depth of renal cortex without collecting system rupture or urinary extravagation
IV	Laceration	Parenchymal laceration extending through renal cortex, medulla, and collecting system
	Vascular	Main renal artery or vein injury with contained hemorrhage
V	Laceration	Completely shattered kidney
	Vascular	Avulsion of renal hilum which devascularizes kidney

LESÃO RENAL

- Contusão – zonas de ↓ do realce ou nefrograma estriado devido à incapacidade temporária de excreção tubular.
- Hematomas intra-renais – áreas mal delimitadas no parênquima renal, sem realce.
- Hematomas subcapsulares – morfologia lenticular
- Laceração – áreas hipodensas no parênquima renal, com morfologia linear ou em cunha. Podem ser corticais, cortico-medulares ou completas (envolvem o sistema colector).
- Fractura – envolvem a face medial e lateral do rim atravessando o hilo.
- *"Shattered kidney" (rim desfeito / quebrado)* – múltiplas lacerações resultando em vários fragmentos renais.

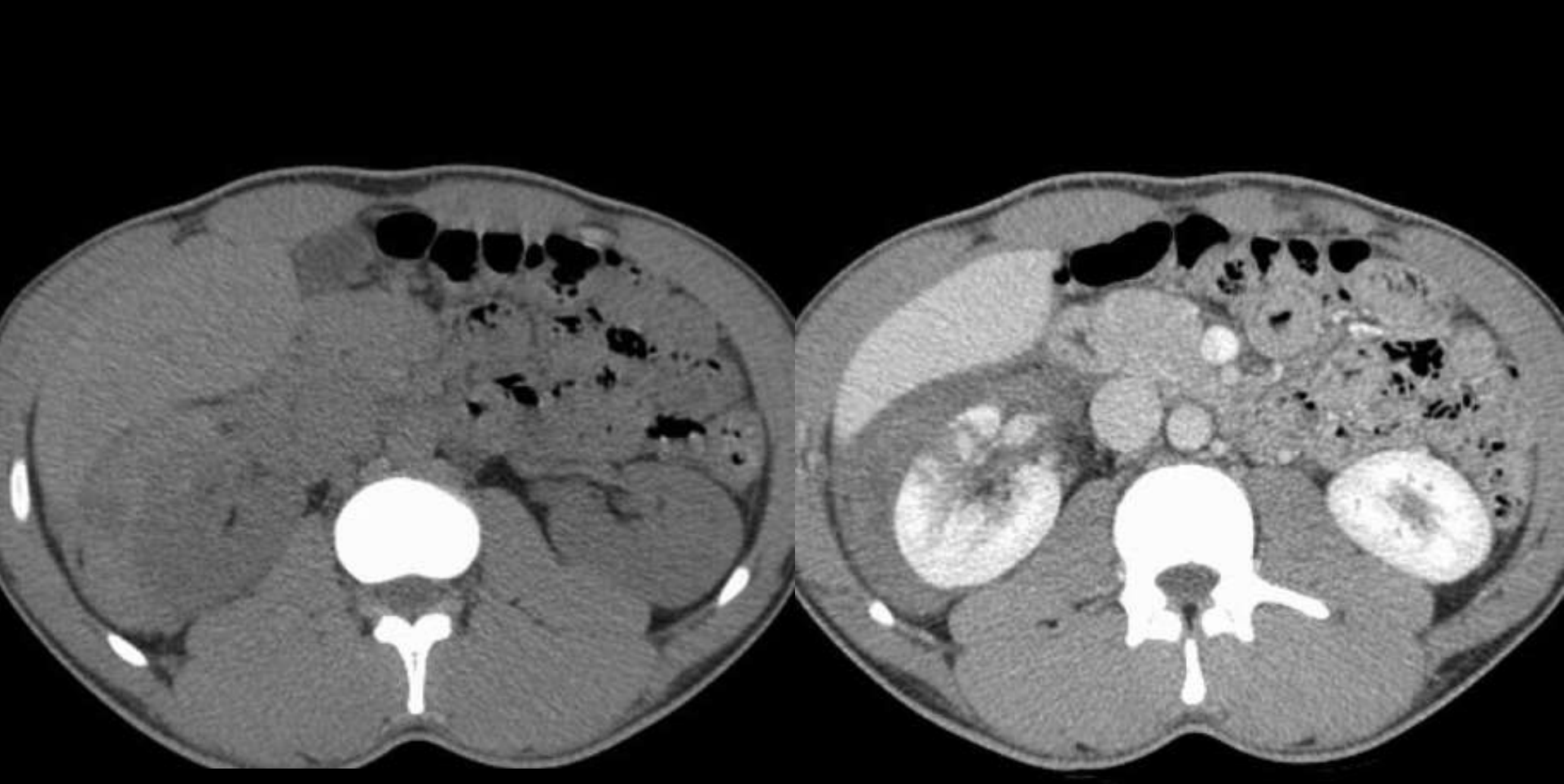

Laceração grau III e hematoma perirrenal

Angiografia com embolização de artéria segmentar com hemorragia activa

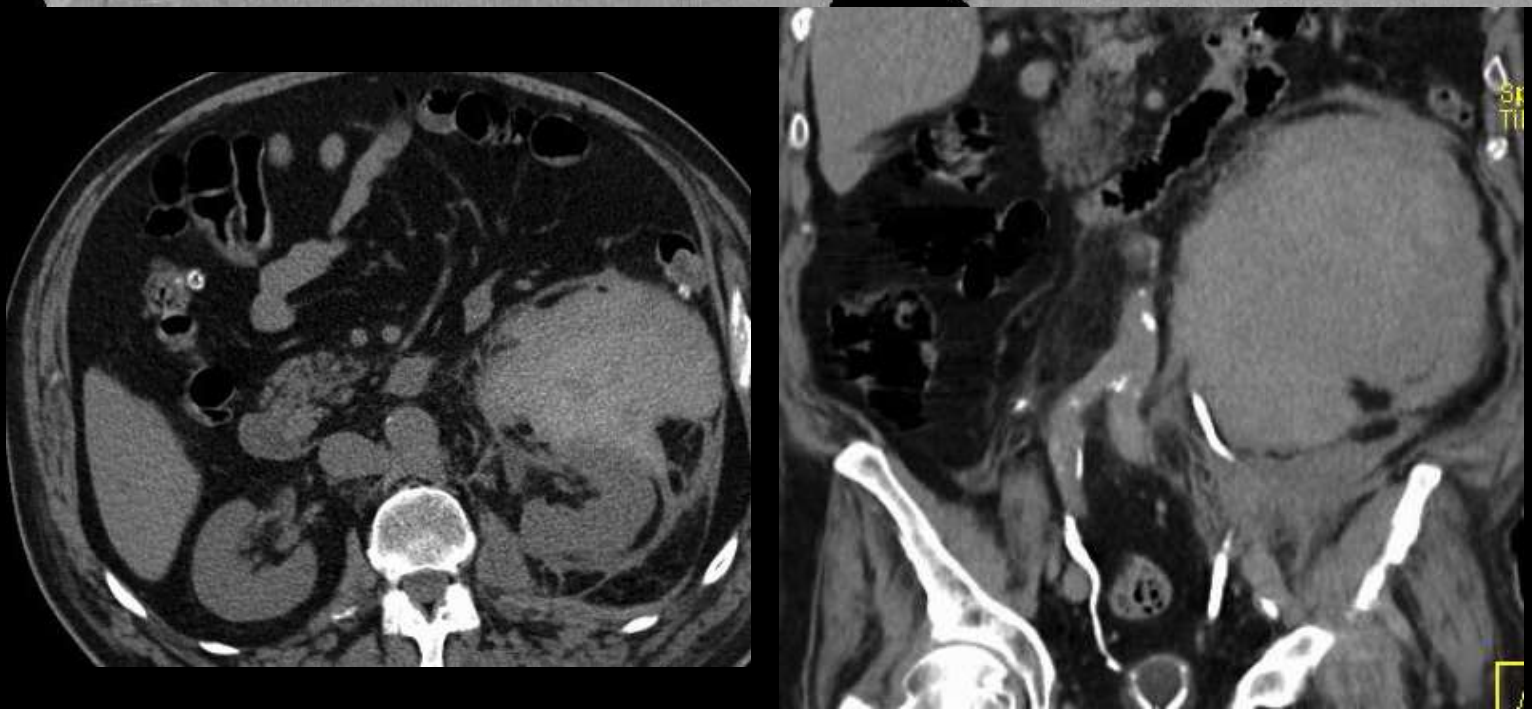

Controlo 1 semana após embolização

Sem hemorragia activa

Volumoso hematoma

Laceração / Hematoma grau IV

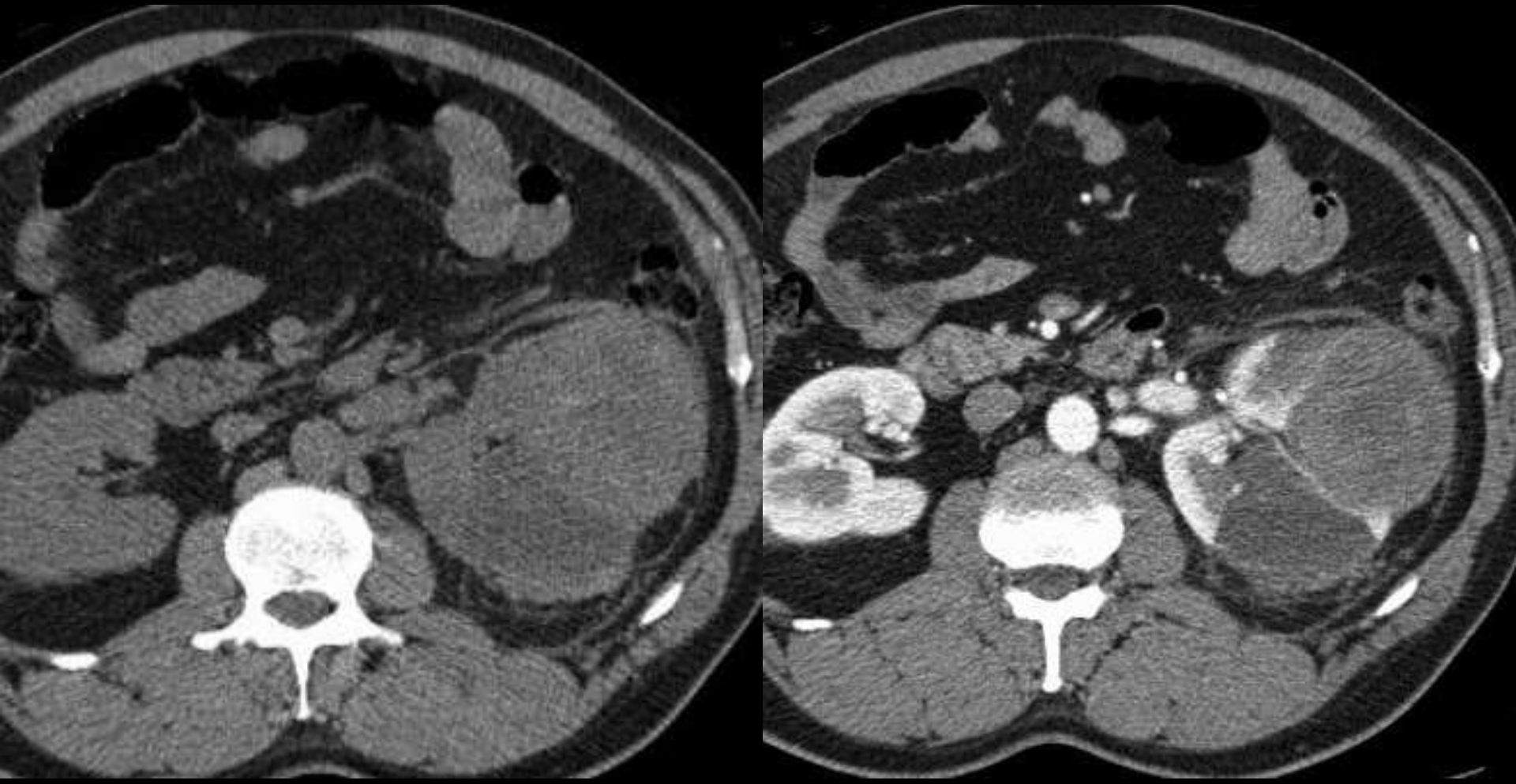

Hematoma intra-parenquimatoso

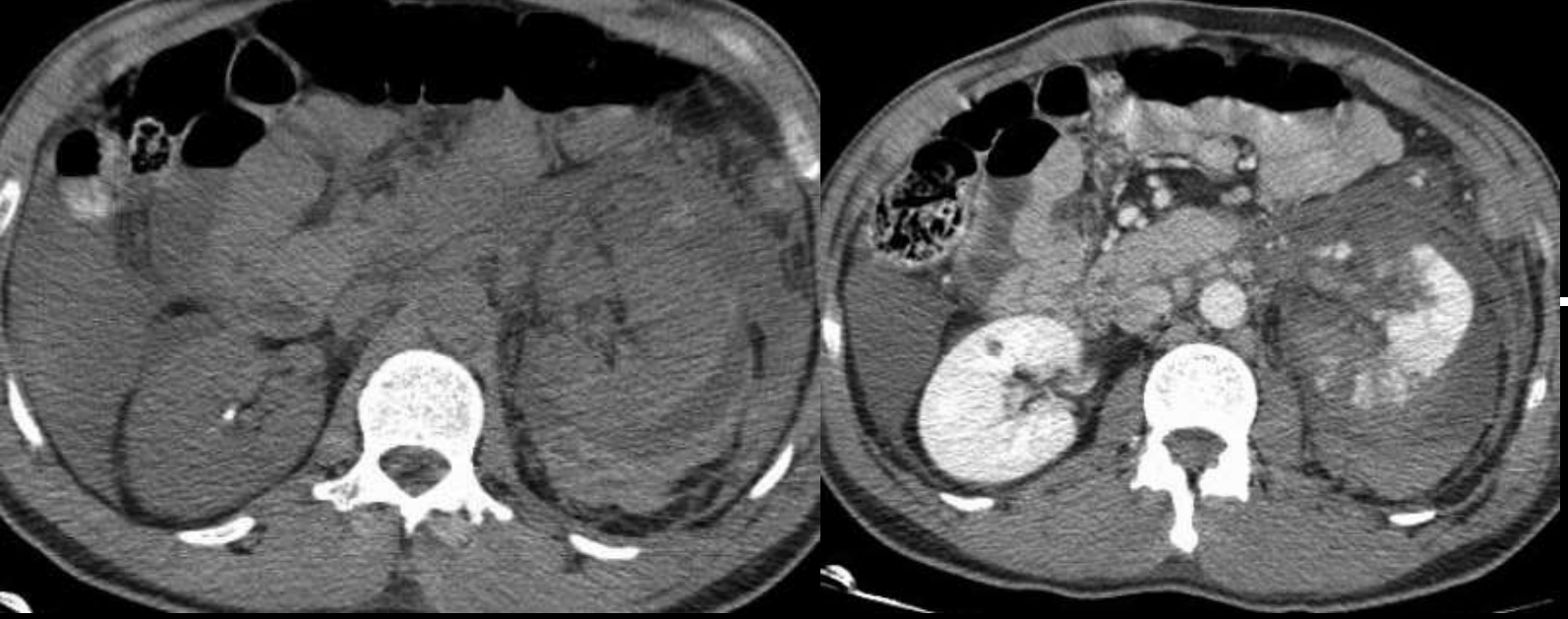

Hemoperitoneu e hematoma perirrenal

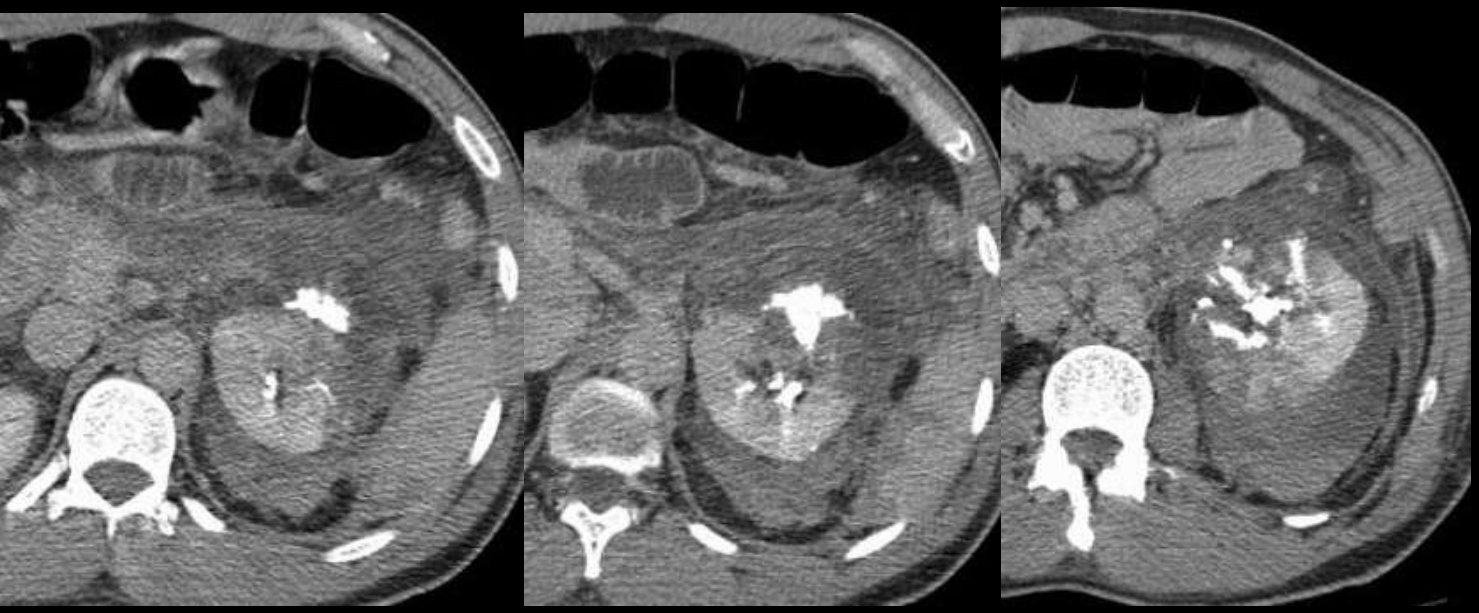

Laceração do parênquima renal com extensão ao sistema colector e estravasamento de urina contrastada – grau IV

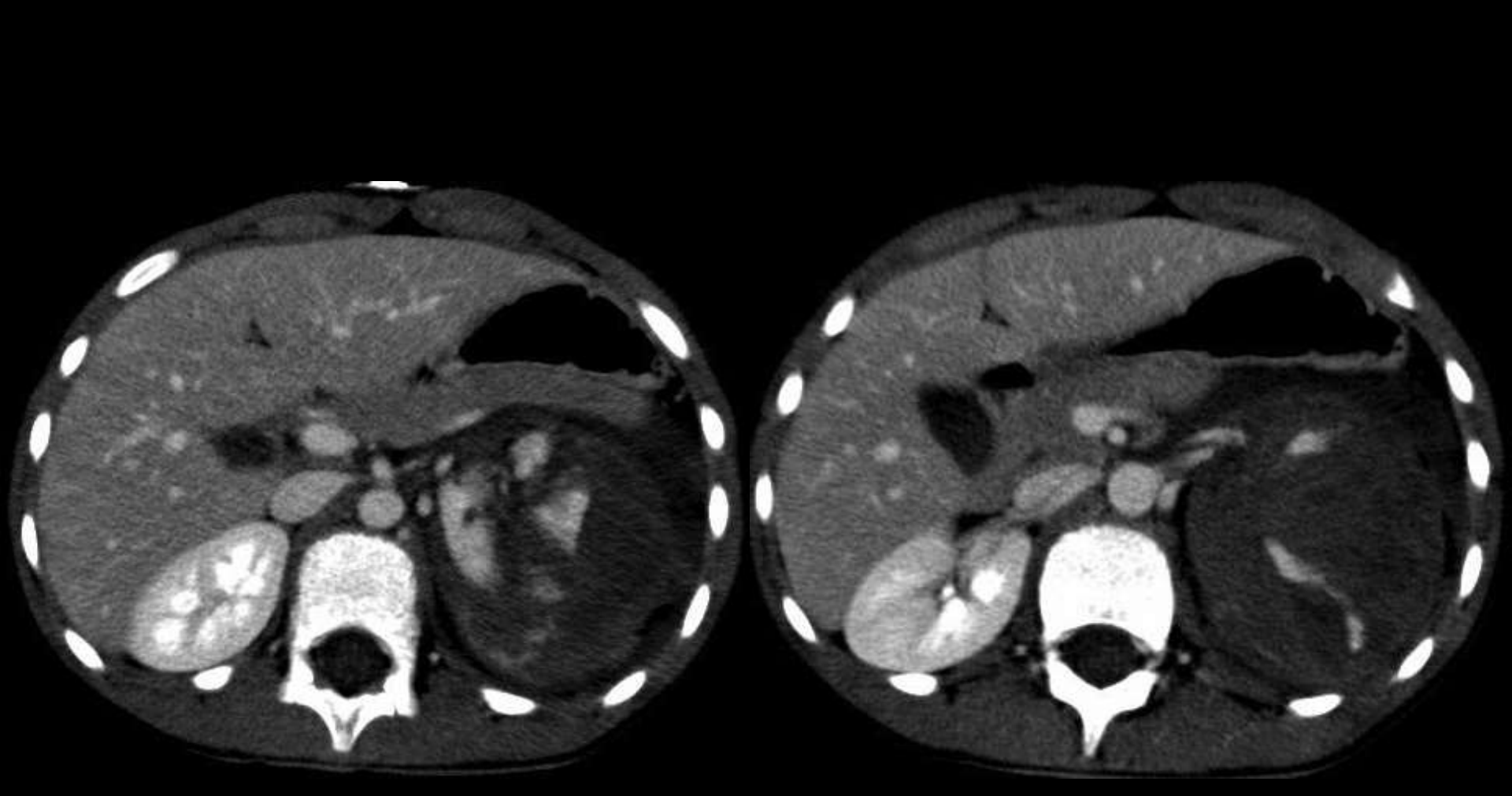

Fractura completa do rim esquerdo – grau V

Lesão Vascular Renal

Oclusão da artéria renal :

- Laceração da íntima do vaso com consequente trombose ou avulsão da artéria = ausência de realce do parênquima renal

- Pode ocorrer algum realce cortical devido à irrigação pelas artérias capsulares que se originam proximalmente à oclusão

LESÃO URETERAL

- ++ Frequentes após trauma penetrante
- Extravasamento da urina contrastada através dos sistema colector
- Sinais indirectos: Urinoma
  Ausência de opacificação do ureter distal
  Rim homolateral sem alterações

LESÃO DAS VÍSCERAS PÉLVICAS

- Bexiga e uretra > lesões intestinais e ginecológicas
- Associadas a fracturas pélvicas: 25% se fractura instável; 6% se fractura estável
- Rotura vesical ocorre em 8% dos doentes com fractura pélvica

Escala AAST – Lesão Vesical

Grade*	Injury type	Description of injury
I	Hematoma	Contusion, intramural hematoma
	Laceration	Partial thickness
II	Laceration	Extraperitoneal bladder wall laceration <2 cm
III	Laceration	Extraperitoneal (≥2cm) or intraperitoneal (<2cm) bladder wall laceration
IV	Laceration	Intraperitoneal bladder wall laceration ≥2cm
V	Laceration	Intraperitoneal or extraperitoneal bladder wall laceration extending into the bladder neck or ureteral orifice (trigone)

ROTURA VESICAL
Cistografia por TC

- CONTUSÃO VESICAL: Laceração incompleta ou parcial da mucosa; Cistografia por TC pode ser normal
- LESÃO INTERSTICIAL: extravasamento de urina contrastada intramural e submucosa, sem extensão transmural
- ROTURA INTRA-PERITONEAL: extravasamento de urina opacificada para as goteiras parieto-cólicas, inter-ansas, fundo de saco de Douglas e recto-vesical e ao redor das vísceras intra-peritoneais
- ROTURA EXTRA-PERITONEAL: tipo mais + comum de rotura vesical; perfuração por espículas ósseas de fracturas pélvicas; extravasamento de urina opacificada para o espaço peri-vesical (espaço de Retzius) podendo dissecar para a coxa, escroto e pénis, períneo, parede abdominal anterior e retroperitoneu (espaços pararrenais)

Sinal do dente molar
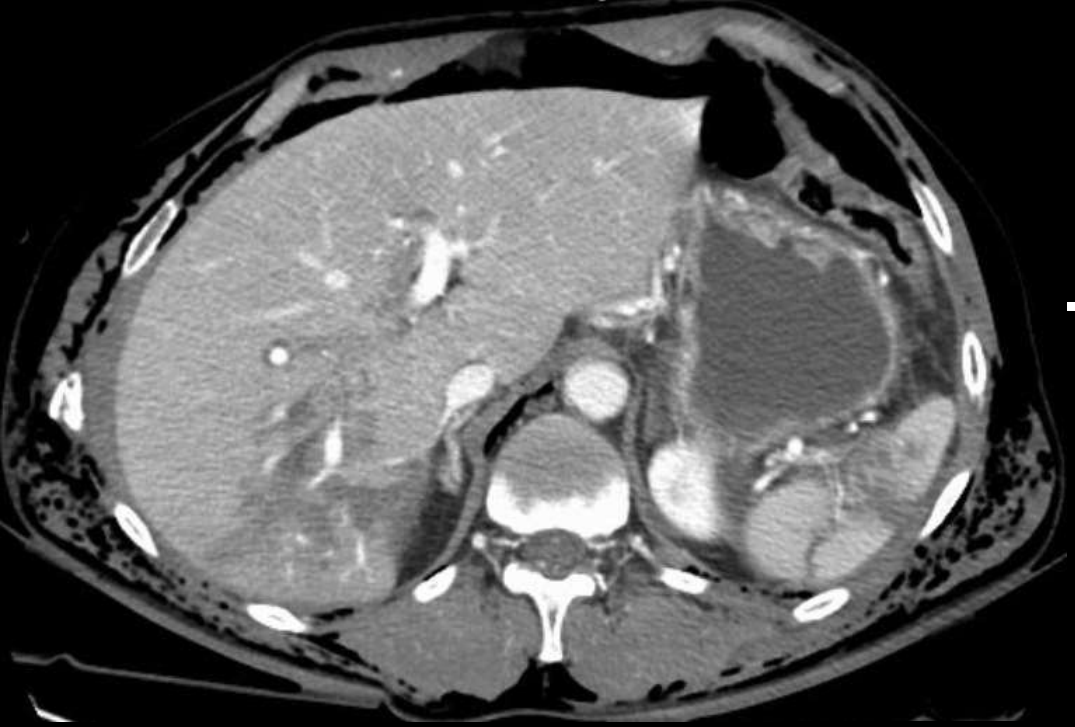
Rotura vesical intraperitoneal